

(19) 日本国特許庁(JP)

(12) 公開特許公報(A)

(11) 特許出願公開番号

特開2009-192527

(P2009-192527A)

(43) 公開日 平成21年8月27日(2009.8.27)

(51) Int.Cl.	F I	テーマコード (参考)
GO 1 N 33/574 (2006.01)	GO 1 N 33/574 D	2 G 0 4 5
GO 1 N 33/48 (2006.01)	GO 1 N 33/574 A	
GO 1 N 33/53 (2006.01)	GO 1 N 33/48 P	
	GO 1 N 33/53 Y	

審査請求 未請求 請求項の数 10 O L (全 14 頁)

(21) 出願番号 特願2009-5440 (P2009-5440)  
 (22) 出願日 平成21年1月14日 (2009.1.14)  
 (31) 優先権主張番号 特願2008-5856 (P2008-5856)  
 (32) 優先日 平成20年1月15日 (2008.1.15)  
 (33) 優先権主張国 日本国 (JP)

(71) 出願人 502198836  
 茶野 徳宏  
 滋賀県草津市野村5丁目9-34-809  
 (74) 代理人 100088904  
 弁理士 庄司 隆  
 (72) 発明者 茶野 徳宏  
 滋賀県草津市野村5丁目9-34-809  
 Fターム(参考) 2G045 AA24 AA26 BA14 BB23 BB25  
 CB01 DA36 DA78 FB01 FB02  
 FB03 FB05 FB07 FB12 JA01

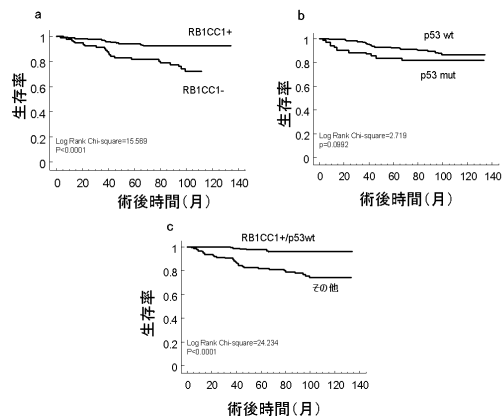
(54) 【発明の名称】 癌マーカー及び癌細胞の検査方法

(57) 【要約】

【課題】本発明は、癌の予後を判断するための新規癌マーカー及び当該マーカーを用いた癌細胞の検査方法を提供することを課題とする。

【解決手段】RB1CC1 (RB1-inducible coiled-coil 1)に着目し、RB1CC1と癌患者の予後との関係を調べた結果、RB1CC1が陰性の場合には陽性の場合に比べて生存率、無病生存率が有意に低いことが確認され、RB1CC1の発現の有無が癌の予後判断のために有意な癌マーカーとなりうることを見出した。例えば乳癌におけるRB1CC1の検出により、乳癌の予後を判断することができる。さらにp53、RB1をRB1CC1と並行して検出することにより、乳癌の予後をより精度良く予測することができる。

【選択図】 図5



## 【特許請求の範囲】

## 【請求項 1】

生体から生体検体を分離し、当該生体検体中の R B 1 C C 1 (retinoblastoma 1 (RB1)-inducible coiled-coil 1) を癌予後予測マーカーとして検出することを特徴とする癌細胞の検査方法。

## 【請求項 2】

癌細胞が乳癌細胞である、請求項 1 に記載の癌細胞の検査方法。

## 【請求項 3】

生体検体が、R B 1 陽性と評価されたものである、請求項 1 又は 2 に記載の検査方法。

## 【請求項 4】

さらに、上記生体検体中の p 5 3 を癌予後予測マーカーとして検出することを特徴とする請求項 1 ~ 3 のいずれか 1 に記載の癌細胞の検査方法。

## 【請求項 5】

R B 1 C C 1 が陰性の場合に、予後が不良と判断する請求項 1 ~ 4 のいずれか 1 に記載の癌細胞の検査方法。

## 【請求項 6】

さらに、p 5 3 が陽性の場合に、予後が不良と判断する請求項 4 又は 5 に記載の癌細胞の検査方法。

## 【請求項 7】

R B 1 C C 1 及び / 又は p 5 3、R B 1 の検出を、免疫学的手法により行う請求項 1 ~ 6 のいずれか 1 に記載の検査方法。

## 【請求項 8】

免疫学的手法が、免疫組織染色である請求項 7 に記載の検査方法。

## 【請求項 9】

生体検体中の R B 1 C C 1 を検出するための抗 R B 1 C C 1 抗体を含む請求項 1 ~ 8 のいずれか 1 に記載の検査方法に用いる検査用試薬。

## 【請求項 10】

請求項 9 に記載の抗 R B 1 C C 1 抗体と、生体検体中の p 5 3 を検出するための抗 p 5 3 抗体及び / 又は生体検体中の R B 1 を検出するための抗 R B 1 抗体とを含む、請求項 3 ~ 8 のいずれか 1 に記載の検査方法に用いる検査用試薬キット。

## 【発明の詳細な説明】

## 【技術分野】

## 【0001】

本発明は、癌の予後を判断するための新規癌マーカー及び当該マーカーを用いた癌細胞の検査方法に関する。より詳しくは、乳癌を患う患者の予後を予測するための検査方法に関し、さらには検査のための検査用試薬キットに関する。

## 【背景技術】

## 【0002】

癌は、心筋梗塞や脳梗塞に代表される血管系疾患とともに成人の死亡原因を二分する疾患である。例えば、乳癌罹患率は、日本人では欧米諸国に比べて低い、近年では増加傾向にあり、胃癌の罹患率を抜いて女性罹患率の第 1 位となることが予想される。

## 【0003】

癌の診断には X 線 C T や M R I などの画像診断のほか、特定の癌に特異的に発現する癌マーカーや血液、組織中に漏出する癌マーカーなどを検出する方法も汎用されている。乳癌の一般的なスクリーニング検査としては、問診、触診、軟 X 線乳房撮影 (マンモグラフィ)、超音波検査等が実施され臨床的に疑いが生じると、細胞診や生検が実施され病理学的診断により癌であるかどうか判別される。上記診断のほか、乳癌に特異的に発現する癌マーカーを検出する方法も汎用されている。乳癌のマーカーとしては、C A 1 5 - 3 (carbohydrate antigen 15-3)、C E A (carcinoembryonic antigen)、B C A 2 2 5 (breast cancer antigen-225)、N C C - S T - 4 3 9、c - e r b B - 2 などが知られてい

10

20

30

40

50

る。さらに、HER-2も乳癌マーカーとして用いられる。HER-2の過剰発現は、乳癌以外にも、卵巣癌、胃癌、膀胱癌などで高頻度に認められる。HER-2の検査方法では、免疫組織染色やFISH法などが挙げられる。HER-2陽性の場合の治療方法として、HER-2に対するヒト化マウスモノクローナル抗体（ハーセプチン<sup>(R)</sup> (Trastuzumab)）を投与する抗体療法が挙げられる。

#### 【0004】

乳癌の治療は原則的には外科手術であり、化学療法や放射線療法等が併用されることもある。腫瘍のタイプと病期（ステージ）によって、乳腺腫瘍摘出、乳房部分切除又は外科的に完全に乳房を切除する方法である乳房切除術などが挙げられる。また、判断によっては、腋窩リンパ節も手術の際に切除される。化学療法は、主に術前、術後の補助化学療法や進行、再発乳癌の治療に用いる。また、放射線療法なども挙げられる。放射線療法は乳房温存療法における術後照射が広く行われている。また転移リンパ節、遠隔転移の治療に用いられることも多い。

10

#### 【0005】

なお、癌マーカーにおいては、診断マーカー、予後予測マーカー、治療奏効性予測マーカーなどの種類が挙げられる。乳癌の予後については、癌細胞の分化の程度、リンパ節、血管侵襲の有無などの病理学的所見に応じて判断するのが一般的である。特に低分化型幹細胞癌のほうが高分化型細胞癌に比べて、予後が悪い傾向がある。しかしながら、生検により得られた検体について癌細胞の分化程度を判断するのは、必ずしも容易ではなく、また乳癌においては分化程度と予後について、明確に解明されているわけではない。乳癌に関し、予後を予測しうるマーカーがあれば、例えば外科的療法の場合に、より効果的な切除方法を選択することができ、患者にとって肉体的、精神的負担を軽減化することができる。このように、予後診断マーカーは、癌診断後の治療方法を選択する上の重要な判断基準となるため、強く望まれている。

20

#### 【0006】

癌の発生に関連して、各種癌抑制因子が知られている。例えば、網膜芽細胞腫は網膜から発生する悪性腫瘍であるが、この腫瘍は13番染色体上の13q14領域で癌抑制遺伝子であるRB1 (retinoblastoma 1) 遺伝子の異常によって発生することが知られている。RB1遺伝子の発現等についてはRB1CC1 (retinoblastoma 1 (RB1)-inducible coiled-coil 1) タンパク質が重要な役割を果たしていることが報告されている（特許文献1）。

30

#### 【0007】

ヒトの癌全体の約80%において、RB1遺伝子が関与する分子経路の欠陥がみられるが、乳癌の場合にはRB1遺伝子の突然変異ではなくRB1遺伝子の調節にかかわる遺伝子としてRB1CC1遺伝子の突然変異及び機能消失により乳房組織内でのRB1の発現レベルが下がり、癌の形成につながることで可能性が示唆されている（非特許文献1）。ここでは、35例のヒトの乳がんについてスクリーニング解析を行い、そのうちの20%（7例）において、対になっている2つのRB1CC1遺伝子に突然変異を認めた。これらの癌において9種類の突然変異が見られた。これらの突然変異では、RB1CC1遺伝子の一部が欠失していることを確認し、その結果、RB1CC1タンパク質が何らの機能も果たさないことが報告されている。この結果、RB1CC1遺伝子の突然変異によって乳房組織内でのRB1の発現レベルが下がり、癌の形成に繋がっている可能性が示されている。しかしながら、RB1CC1と乳癌の予後との関係については、一切開示がない。

40

#### 【先行技術文献】

#### 【特許文献】

#### 【0008】

【特許文献1】特開2004-57003号公報

#### 【非特許文献】

#### 【0009】

【非特許文献1】Nature Genetics vol.31 (2), (Jun 2002)

#### 【発明の概要】

50

## 【発明が解決しようとする課題】

## 【0010】

本発明は、癌の予後を判断するための新規癌マーカー及び当該マーカーを用いた癌細胞の検査方法を提供することを課題とする。さらには当該マーカーを用いて検査するための検査用試薬キットを提供することを課題とする。

## 【課題を解決するための手段】

## 【0011】

本発明者らは上記課題を解決するために、生体検体から分離した癌細胞を含む組織について、RB1CC1 (RB1-inducible coiled-coil 1) に着目し、RB1CC1と癌患者の予後との関係を調べた結果、RB1CC1が陰性の場合には陽性の場合に比べて生存率が有意に低いことが確認され、RB1CC1の発現の有無が癌の予後判断のために有意な癌マーカーとなりうることを見出し、本発明を完成した。

10

## 【0012】

すなわち、本発明は以下よりなる。

1. 生体から生体検体を分離し、当該生体検体中のRB1CC1 (retinoblastoma 1 (RB1)-inducible coiled-coil 1)を癌予後予測マーカーとして検出することを特徴とする癌細胞の検査方法。

2. 癌細胞が乳癌細胞である、前項1に記載の癌細胞の検査方法。

3. 生体検体が、RB1陽性と評価されたものである、前項1又は2に記載の検査方法。

4. さらに、上記生体検体中のp53を癌予後予測マーカーとして検出することを特徴とする前項1～3のいずれか1に記載の癌細胞の検査方法。

20

5. RB1CC1が陰性の場合に、予後が不良と判断する前項1～4のいずれか1に記載の癌細胞の検査方法。

6. さらに、p53が陽性の場合に、予後が不良と判断する前項4又は5に記載の癌細胞の検査方法。

7. RB1CC1及び/又はp53、RB1の検出を、免疫学的手法により行う前項1～6のいずれか1に記載の検査方法。

8. 免疫学的手法が、免疫組織染色である前項7に記載の検査方法。

9. 生体検体中のRB1CC1を検出するための抗RB1CC1抗体を含む前項1～8のいずれか1に記載の検査方法に用いる検査用試薬。

30

10. 前項9に記載の抗RB1CC1抗体と、生体検体中のp53を検出するための抗p53抗体及び/又は生体検体中のRB1を検出するための抗RB1抗体とを含む、前項3～8のいずれか1に記載の検査方法に用いる検査用試薬キット。

## 【発明の効果】

## 【0013】

本発明の乳癌の検査方法によると、乳癌組織がRB1CC1 - (陰性)症例での術後5年生存率は53.9%であったのに対し、RB1CC1 + (陽性)症例では90.5%であり、陰性症例は陽性症例に比べて有意に予後不良であった。同様に、p53陽性 (p53変異を示唆する: p53 mut)、p53陰性 (p53正常を示唆する: p53 wt)と併せて症例を分類し、生存率との関係を調べた結果、RB1CC1 + / p53 wtでは93.5%、RB1CC1 - / p53 mutでは33.3%の5年生存率であり、生存率について有意な差を認めた。

40

また、RB1CC1 + / p53 wtでは、術後5年再発率が5.88%、術後5年以降再発率が6.47%であるものの、術後生存率は96.47%であり、成績良好であった。一方、RB1CC1 + / p53 wt以外の症例では、術後5年以内再発率が27.74%と高く、術後生存率も78.1%と低かった。RB1CC1 + / p53 wt以外の症例では、RB1CC1 + / p53 wtの症例に比べ、術後5年以内の早期再発、早期死亡症例が多く、有意に予後不良であった。

これにより、術後生存、術後再発ともにRB1CC1は乳癌の予後判断のための強力なマーカーとなることが確認された。さらに、RB1CC1と並行してp53及び/又はR

50

B 1 について検出することで、乳癌の予後判断のための強力なマーカーとなることが確認された。乳癌と診断された患者について、生検などで乳房組織を採取した際や手術で切除された乳房組織の乳癌検体に、本発明の検査方法を用いて検査することで予後を判断することができ、適切な治療方法を選択することができる。

【図面の簡単な説明】

【0014】

【図1】RB1の発現及び機能に及ぼすRB1CC1及びp53の作用を示す図である。

【図2】各マーカーについて検査したときの5年生存率を示す図である。（実施例1）

【図3】各マーカーについて検査したときの5年無病生存率を示す図である。（実施例1）

10

【図4】各マーカーについて検査したときの免疫組織染色の写真を示す図である。（実施例2）

【図5】各マーカーについて検査したときの生存率を示す図である。（実施例2）

【図6】RB1陰性（異常）症例について検査したときの生存率、無病生存率を示す図である。（実施例2）

【図7】各マーカーについて検査したときの無病生存率を示す図である。（実施例2）

【図8】実施例2の結果のまとめを示す図である。

【発明を実施するための形態】

【0015】

本発明の癌細胞の検査方法は、RB1CC1を単独マーカーで、又はRB1CC1及びp53をマーカーとして検出することによる。RB1CC1を単独のマーカーとしてもよいが、p53についても併せてマーカー確認を行うことで、より効果的な癌予後の判断を行うことが可能となる。さらに、RB1についてもマーカー確認を行うことが効果的であり、RB1についてのマーカー確認は、RB1CC1のマーカー確認の前に予め行っていてもよい。

20

RB1遺伝子は癌抑制遺伝子であり、RB1CC1タンパク質は、RB1遺伝子の発現に重要であることは上記特許文献1にて報告したとおりである。p53タンパク質は、細胞周期制御遺伝子（Cdk inhibitor）の一種であるp21に作用し、RB1CC1タンパク質とともにRB1の機能増強に重要な役割を有する（図1参照）。p53タンパク質はまた腫瘍細胞死、いわゆるアポトーシスにも関与し、腫瘍進展に重要な役割を果たすことが知られている。しかしながら、これらタンパク質の発現を複合的に評価し、指標とする病理診断が、乳癌の予後を予測しうることは本発明者らが初めて見出した。

30

【0016】

本明細書において、生体から取得した検体を生体検体といい、各種検査や試験に供するために前処理された検体を試料ということとする。本発明の癌細胞の検査方法に供するための生体検体は、癌患者の癌組織に由来するものであり、好ましくは乳癌患者の乳房組織に由来するものであればよく、さらに好ましくは乳癌細胞を含む検体であれば良い。生体検体は、患者から採取された検体であり、本発明の検査方法のために取得した検体であってもよいが、他の検査に供するために取得した検体や、手術により採取した検体であってもよい。例えば検体を免疫組織染色検査に供する場合、検査に供する試料として、患者から得られた検体から調製したパラフィン切片を用いることができる。また、例えば検体をウェスタンブロット法又はRT-PCR法に供する場合、試験に供する試料として、患者から得られた検体から調製したタンパク質抽出液、又はmRNA抽出液を用いることができる。また本発明における生体検体は、RB1についてのマーカー検出に供された場合にRB1陽性であると判断された生体検体もしくは試料が好ましい。

40

【0017】

本発明の癌細胞の検査方法において、RB1CC1又はp53、RB1を癌マーカーとして検出する方法は、生体検体中のRB1CC1やp53、RB1を確認可能な方法であれば良く、定性的であってもよいし、定量的であってもよい。例えば、単にRB1CC1やp53、RB1の有無を検出するものであってもよく、またRB1CC1やp53、R

50

B 1 の発現量を相対的若しくは絶対的に決定するものでもよい。R B 1 C C 1 や p 5 3、R B 1 の発現は、タンパク質レベルで検出又は定量してもよく、また m R N A レベルで検出又は定量してもよい。例えば、R B 1 C C 1 や p 5 3、R B 1 は、各遺伝子の突然変異等に起因して、各正常タンパク質の発現が抑制されるのであれば、各々について遺伝子レベルでの野生型や突然変異型を確認する方法であってもよい。

#### 【 0 0 1 8 】

本発明において、R B 1 C C 1 が陰性の場合に、予後が不良と判断する。さらに、p 5 3 が陽性の場合に、予後が不良と判断する。また、R B 1 C C 1 と p 5 3、R B 1 の発現を併せて確認することにより、詳細に予後予測をすることも可能と考えられる。例えば、R B 1 C C 1 が陰性、p 5 3 が陽性、もしくは R B 1 が陰性のいずれかの場合、または、R B 1 が陽性であっても、R B 1 C C 1 が陰性かつ / または p 5 3 が陽性の場合には、術後 5 年以内の再発および死亡の可能性が高いと予測する。R B 1 と R B 1 C C 1 が陽性であり、かつ p 5 3 が陰性の場合、生存率は高く、術後死亡率も非常に低い。これらの場合、死亡率は非常に低く、成績は良好であると判断される。しかし、術後 5 年以降の遅発性再発の可能性も残存しており、長期にわたる観察が必要であると、判断できる。

10

ここにおいて、p 5 3 陽性とは p 5 3 変異を示唆する p 5 3 mut の場合をいい、p 5 3 陰性とは p 5 3 正常を示唆する p 5 3 wt の場合をいう。p 5 3 mut の場合は、変異無機能型のタンパク質が分解されず、細胞内に蓄積し続けるからである。

#### 【 0 0 1 9 】

R B 1 C C 1 又は p 5 3、R B 1 の発現のタンパク質レベルでの検出は、免疫学的手法によるのが簡便であり、好適である。例えば、免疫染色法（蛍光抗体法、酵素抗体法、重金属標識抗体法、放射性同位元素標識抗体法を含む）、電気泳動法による分離と蛍光、酵素、放射性同位元素などによる検出方法との組み合わせ（ウェスタンブロット法、蛍光二次元電気泳動法を含む）、酵素免疫測定吸着法（E L I S A）、ドット・プロット法等により行うことができる。また、m R N A レベルでの検出は、例えば、R T - P C R（好ましくはリアルタイム R T - P C R）法、ノーザン・プロット法、Branched D N A アッセイ等により行うことができる。

20

#### 【 0 0 2 0 】

免疫組織染色法は自体公知の方法を採用することができる。その具体例を以下に示すが、以下は例示であって、本方法に限定されるものではない。

30

#### 【 0 0 2 1 】

乳癌と診断された患者から、生検や手術切除等により分離した生体検体を、常法によりホルマリン固定をした後、パラフィンに包埋してマイクロトームにて厚さ 4 μ m 程度の組織片に薄切し、スライドガラスに貼り付けたものを切片試料として使用する。切片試料は完全にパラフィンを除き、100% から徐々に濃度を下げたアルコール溶液にくぐらせ親水化し水洗する。その後、抗体の浸透性を高めるために耐熱ガラス容器に入れた約 p H 6 . 0 のクエン酸緩衝液中に切片試料を漬け、例えばオートクレーブ等の加熱処理により抗原を賦活化する。室温まで放置し冷却し流水で緩衝液を水洗後、例えば市販の免疫組織染色キットを用いて免疫組織染色を行う。非特異的反応等をブロックした後、切片試料を抗 R B 1 C C 1 抗体又は抗 p 5 3 抗体、抗 R B 1 抗体を滴下し常温で反応させる。洗浄後、標識抗体、増幅試薬等を用いてそれぞれ反応させる。洗浄後、発色試薬を用いて発色を行なったのち、流水にて洗浄を行う。その後、染色液にて検体の細胞核を染色する。流水にて水洗後、アルコール溶液、次いでキシレン溶液をくぐらせ脱水し、検体上に封入剤を滴下しカバーガラスを被せて顕微鏡にて観察する。顕微鏡下では乳癌の R B 1 C C 1 タンパク質又は p 5 3 タンパク質、R B 1 タンパク質の発色を観察する。以下に説明するように、その発色により陽性陰性の判定を行うことができる。

40

#### 【 0 0 2 2 】

なお、R B 1 C C 1 発現及び p 5 3 発現、R B 1 発現の分類は、患者からの生体検体における各タンパク質の発現量を、コントロールにおける R B 1 C C 1 や p 5 3、R B 1 の発現量と比較することにより行うことが好ましい。各タンパク質の発現結果を分類する段

50

階の数に応じて、複数のコントロールを用いることが好ましい。

例えば、R B 1 C C 1 発現の結果を 2 種類の段階（陽性及び陰性）に分類する場合は、各段階に対応した 2 種類のコントロール（R B 1 C C 1 陽性コントロール及び R B 1 C C 1 陰性コントロール）を用いることが好ましい。また、陽性コントロールの 1 つとして、健常者又は予後良好な乳癌患者に由来するコントロールを用いることが好ましい。

#### 【 0 0 2 3 】

免疫組織染色法による陽性と陰性の判断は、以下のようにすることができる。R B 1 C C 1 については、乳癌組織の癌細胞の染色強度を、「細胞の核に陽性染色あり」及び「染色なし」の 2 段階に分類し、陽性と陰性の判定をする。p 5 3 については、同様に細胞の核の染色で判断するが、p 5 3 mut の場合は、変異無機能型のタンパク質が分解されずに細胞内に蓄積するので、強い染色が認められ、p 5 3 wt の場合は若干の染色が認められる場合があるが、非常に微弱である。従って、p 5 3 の場合は、「細胞の核に強い染色」を認めるものと「弱い染色、もしくはほぼ無染色」しか認められないものの 2 段階に分類でき、容易に判別が可能であり、これにより陽性と陰性の判定をする。R B 1 についても同様に細胞の核の染色で判断するが、「細胞核に陽性所見あり」及び「染色なし」の 2 段階に分類し、陽性と陰性の判定をする。

10

#### 【 0 0 2 4 】

免疫組織染色により、半定量的に評価する場合は、例えば全癌細胞数を 1 0 0 としたときの陽性率を比較して評価することができる。R B 1 C C 1 について、具体的には、1) 細胞質、核のいずれも陰性、2) 細胞質には陽性も核においては全癌細胞数の < 1 0 % が陽性、3) 核において全癌細胞数の 1 0 - 5 0 % が陽性、4) 核において全癌細胞数の 5 1 - 8 0 % が陽性、5) 核において全癌細胞数の > 8 0 % が陽性、のように評価することができる。定性的には上記 1) - 2) の場合は R B 1 C C 1 - ( 陰性 )、3) - 5) の場合は R B 1 C C 1 + ( 陽性 ) と評価することができる。なお、R B 1 についても同様に評価を行うことができる。

20

#### 【 0 0 2 5 】

また、p 5 3 の陽性陰性については例えば、次のように判断することができる。p 5 3 の「細胞の核に強い染色」が認められた癌細胞の割合が全癌細胞数の 5 0 % より多い検体を、p 5 3 陽性とし、それ以外の検体を p 5 3 陰性と評価することができる。判断が困難な場合は、補助的に p 2 1 の染色を行い、これにより癌細胞中の p 2 1 の染色が認められた陽性細胞の割合が全癌細胞数の 1 0 % に満たない検体を、p 5 3 陽性と判断することもできる。

30

#### 【 0 0 2 6 】

本発明は、癌を患う患者の予後を予測するための検査用試薬並びに検査用試薬キットも含まれる。当該キットにより、患者から得られた生体検体における R B 1 C C 1 や p 5 3、R B 1 の発現を検出又は定量することができる。すなわち、タンパク質レベルで R B 1 C C 1 や p 5 3、R B 1 の発現を検出又は定量するための検査用試薬キットとして、免疫学的手法、例えば免疫組織染色やウェスタンブロット法などに使用される検査用キットが挙げられる。免疫学的手法により R B 1 C C 1 の検査を行う場合には、少なくとも抗 R B 1 C C 1 抗体が検査用試薬に含まれる。さらに、p 5 3 の検査を行う場合には、抗 p 5 3 抗体を含む検査用試薬、R B 1 の検査を行う場合には抗 R B 1 抗体を含む検査用試薬も必要である。また、p 5 3 の検査を行う場合には、補助的に抗 p 2 1 抗体を含む検査試薬が必要になる場合もある。

40

#### 【 0 0 2 7 】

抗 R B 1 C C 1 抗体は、R B 1 C C 1 の発現を検出する抗体であればよく、自体公知のものであってもよく、また今後開発される抗体であってもよく、特に限定されないが、例えばモノクローナル、ポリクローナル抗体や、標識化抗体、キメラ抗体、ヒト化抗体ならびにこれらの結合活性断片などが挙げられる。抗 p 5 3 抗体、抗 R B 1 抗体、抗 p 2 1 抗体についても同様である。

#### 【 0 0 2 8 】

50

本発明は、上記に使用する検査用試薬キットも含まれる。本発明の検査用キットには、R B 1 C C 1を単一マーカーとする場合は、上記抗R B 1 C C 1抗体のほか検出用に用いる標識を含んでいてもよい。また、R B 1 C C 1と、p 5 3および/またはR B 1とをマーカーとして検出又は定量する場合は、キットには、抗R B 1 C C 1抗体と、抗p 5 3抗体および/または抗R B 1抗体とを含むことができる。さらには、抗p 2 1抗体、緩衝液、発色基質、二次抗体、ブロッキング剤等の試薬、試験に必要な器具やコントロール等を含むことができる。

#### 【実施例】

##### 【0029】

以下に本発明の実施例を示し、本発明をさらに具体的に説明するが、本発明はこれらに限定されるものではなく、本発明の技術的思想を逸脱しない範囲内で種々の応用が可能である。

##### 【0030】

(実施例1) 免疫組織染色によるR B 1 C C 1及びp 5 3、R B 1の確認

R B 1 C C 1及びp 5 3、R B 1の予後予測能を検証する目的で、抗R B 1 C C 1抗体及び抗p 5 3抗体、抗R B 1抗体を用いた免疫組織染色を乳癌59症例の検体について行った。

##### 【0031】

###### 1) 免疫組織染色

外科的手術により取得した乳癌組織を含む検体(59症例)を、10%ホルマリンを含む緩衝液に加え、一晚固定した。固定検体を、70%エタノール中で数回洗浄し、パラフィンに包埋し、5 $\mu$ mの連続切片を作製した。脱パラフィンした切片試料を、0.3%のH<sub>2</sub>O<sub>2</sub>に浸し、120 $^{\circ}$ Cで1分間オートクレーブにより、滅菌及び免疫賦活化処理した。次に、抗R B 1 C C 1抗体(自家製)及び抗p 5 3抗体(Novocastra社製PAb1801、もしくはSanta Cruz社製FL393)、抗R B 1抗体(PharMingen社製G3-245)を加え、4 $^{\circ}$ Cに1xTris緩衝液(TBS)で一晩置いた。各切片を1xTBSで洗浄し、二次抗体(Simple Stain MAX-PO<sup>TM</sup>; ニチレイ社)を加え、室温にて1時間おいた。免疫組織染色のために更にD A B染色(3,3'-diaminobenzidine tetrahydrochloride)(DAKO社)を行い、さらにヘマトキシリン染色を行った。

すべての検体は、患者からの書面によるインフォームド・コンセントを得たものであり、施設の倫理委員会により使用を承認されたものである。

##### 【0032】

###### 2) 臨床の結果のための微視的な評価及び統計分析

免疫組織染色を行った59症例のうち、4例はR B 1 - (陰性:異常)で予後不良(5年生存率50%)であった。R B 1 + (陽性:正常)の55例のうち、R B 1 C C 1 + (陽性)症例は42症例、R B 1 C C 1 - (陰性)症例は13例であった。また、p 5 3陰性症例(野生型(p 5 3wt))は41症例、強陽性症例(変異型(p 5 3mut))は14例であった。予後との関連を検討した結果、術後5年生存率はR B 1 C C 1を単独マーカーとした場合は、陽性症例では90.5%であったのに対し、陰性症例では53.9%であり、陰性症例は陽性症例よりも有意に予後不良であった(表1、図2:Log-Rank test p=0.0028)。さらに、p 5 3を単独マーカーとした場合は、p 5 3wt症例では85.4%であったのに対し、p 5 3mut症例では71.4%であった。R B 1 C C 1及びp 5 3をマーカーとした場合は、R B 1 C C 1 + / p 5 3wtの場合(いずれのマーカーも正常。より正常細胞に近いと示唆される症例の場合。)は、術後5年生存率は93.5%であったのに対し、R B 1 C C 1 - / p 5 3mut症例の場合(いずれのマーカーも異常。より癌化が進行したと示唆される症例の場合。)は33.3%であり、R B 1 C C 1 - / p 5 3mut症例はR B 1 C C 1 + / p 5 3wt症例より有意に予後不良であった(表1、図2:Log-Rank test p=0.0094)。

##### 【0033】

10

20

30

40

【表 1】

表1 術後5年生存率

		RB1CC1		
		(+)	(-)	
p53	wt	93.5% (n=29/31)	60.0% (n= 6/10)	85.4% (n=35/41)
	mut	81.8% (n=9/11)	33.3% (n= 1/3)	71.4% (n=10/14)
		90.5% (n=38/42)	53.9% (n=7/13)	81.8% (n=45/55)

10

## 【 0 0 3 4 】

また術後5年無病生存率に関しても、RB1CC1を単独マーカーとした場合は、陽性症例では80.1%であったのに対し、陰性症例では38.5%であり、陰性症例は陽性症例よりも有意に予後不良であった(表2、図3:Log-Rank test p=0.0023)。さらに、p53を単独マーカーとした場合は、p53wt症例では75.6%であったのに対し、p53mut症例では57.1%であった。RB1CC1及びp53をマーカーとした場合、RB1CC1+/p53wt症例の場合は87.1%であったのに対し、RB1CC1-/p53mut症例は33.3%であり、RB1CC1-/p53mut症例(いずれのマーカーも異常)はRB1CC1+/p53wt症例(いずれのマーカーも正常)よりも有意に予後不良であった(表2、図3:Log-Rank test p=0.0084)。

20

## 【 0 0 3 5 】

【表 2】

30

表2 術後5年 無病生存率

		RB1CC1		
		(+)	(-)	
p53	wt	87.1% (n=27/31)	40.0% (n=4/10)	75.6% (n=31/41)
	mut	63.6% (n=7/11)	33.3% (n= 1/3)	57.1% (n= 8/14)
		80.1% (n=34/42)	38.5% (n=5/13)	70.1% (n=39/55)

40

## 【 0 0 3 6 】

(実施例2) 免疫組織染色によるRB1CC1及びp53、RB1の確認

実施例1と同様の手法により、抗RB1CC1抗体及び抗p53抗体、抗RB1抗体を

50

用いた免疫組織染色を、原発性乳癌323症例の外科的手術により取得した乳癌組織を含む検体について行った。患者の平均追跡期間は79.1ヶ月(3-137ヶ月)であり、平均年齢は53.2歳(26-90歳)である。すべての検体は、患者からの書面によるインフォームド・コンセントを得たものであり、施設の倫理委員会により使用を承認されたものである。検体の病理学的診断は、2人以上の臨床病理医によって行い、WHO(世界保健機構)のガイドラインに従って分類された。

図4に、RB1CC1+/p53wt、RB1CC1-/p53wt、RB1CC1+/p53mutの代表的な症例について、検体の免疫組織染色の写真を示す。これら症例(Case1-3)についてRB1は陽性(正常)である。

【0037】

1) 臨床の結果のための微視的な評価及び統計分析

323症例のうち、16症例はRB1の発現が認められず、RB1遺伝子が欠失しているものと考えられた。これらRB1陰性(異常)16症例の成績は不良で生存率、無病生存率ともに56.3%であった(図6)。これらのRB1陰性症例は除外し、RB1陽性の307症例について更に解析を行った。なおRB1遺伝子が欠失している16症例の生存曲線は、RB1CC1(-)94症例とほぼ同様であった(図5a、図6)。

Multivariate Cox proportional hazard解析を行ったところ、RB1CC1-(陰性)症例は死亡の危険度が高く(Hazard ratio=3.075, 95% Confidence Interval=1.544-6.124, p=0.001)(表3)、予後は明らかに不良であった(Log-rank test, Chi-Square value=15.569, p<0.0001)(図5a)。

【表3】

Multivariate Cox's proportional hazards 解析			
Covariate (n=307)	hazard ratio	生存率	
		(95% CI)	P
RB1CC1 IHC (陽性 vs 陰性)	3.075	1.544-6.124	0.001
p53 IHC (wt vs mut)	1.101	0.522-2.322	0.801

【0038】

また、p53のみについての評価では、統計的に有意な差異はなかった(Log-rank test, Chi-Square value=2.719, p=0.0992)(図5b)。

しかし、RB1CC1とp53の両方についての評価では、RB1CC1が陰性(-)またはp53が陽性(p53mut)である場合は、RB1CC1が陽性(+)かつp53が陰性(p53wt)である場合に比べて臨床的に予後が悪い結果であった(図5c)。

無病生存率に関しても、RB1CC1は、有意な危険度を示し、予後不良であった(表4、図7a)。

【表4】

Multivariate Cox's proportional hazards 解析			
Covariate (n=307)	hazard ratio	無病生存率	
		(95% CI)	P
RB1CC1 IHC (陽性 vs 陰性)	2.168	1.304-3.603	0.003
p53 IHC (wt vs mut)	0.947	0.534-1.678	0.851

また、RB1CC1とp53の両方についての評価により、より正確に予後が予測可能であることが示唆された(図7b、c)。

10

20

30

40

50

## 【0039】

これらの結果をまとめたものを、図8に示す。RB1CC1 - かつ/または p53 mut の症例については、術後5年以内の再発率と死亡率が高く、早期の再発、死亡に注意が必要である。一方、RB1CC1 + / p53 wt の症例については、術後5年以降、死亡に至る症例はないものの、6.47%の症例に再発が認められ、術後長期にわたって追跡することが好ましいと考えられた。

## 【産業上の利用可能性】

## 【0040】

以上詳述したように、術後生存率はRB1CC1を単独マーカーとした場合、陰性症例は陽性症例よりも有意に予後不良であった(表1、図2、表3、図5)。さらに、RB1CC1及びp53、RB1をマーカーとした場合は、いずれかのマーカーが異常の症例の場合はいずれのマーカーも正常の症例の場合よりも予後不良であった(表1、図2、図5、図6)。また術後無病生存率に関しても、RB1CC1を単独マーカーとした場合は、陰性症例は陽性症例よりも有意に予後不良であった(表2、図3、表4、図7)。さらに、RB1CC1及びp53、RB1をマーカーとした場合、いずれもが異常の症例の場合はいずれかが正常の症例の場合よりも予後不良であった(表2、図3、図6、図7)。

10

## 【0041】

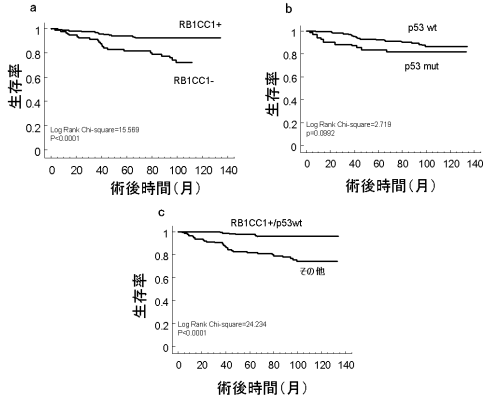
以上の結果より、癌と診断された患者について、生体検体中の癌細胞のRB1CC1を単独のマーカーとした場合に予後を予測することができ、さらにp53、RB1をマーカーとして並行して検査することで癌患者の予後を予測し、よりの確な治療法を選択することができる。

20

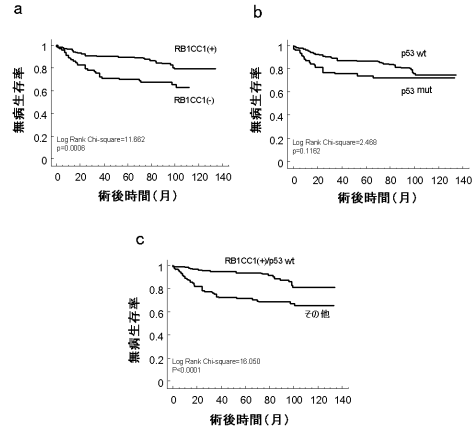
## 【0042】

なお、本発明の免疫組織染色による予後の予測を行うことで、外科的手術の場合には組織の適切な切除範囲を決定することができ、また術前後の化学療法、放射線療法、免疫療法などにおいて、適切な治療方法を選択することができる。また、経過を観察(医療監視下に)すべき期間も決定することができる。これにより、患者に対する経済的、肉体的、精神的な過度の負担が軽減化され、医療費の節減にも繋がるものと考えられる。

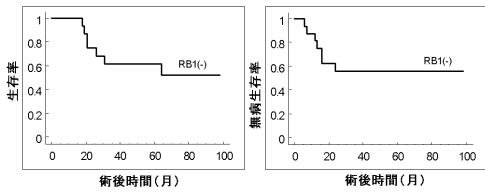
【 図 5 】



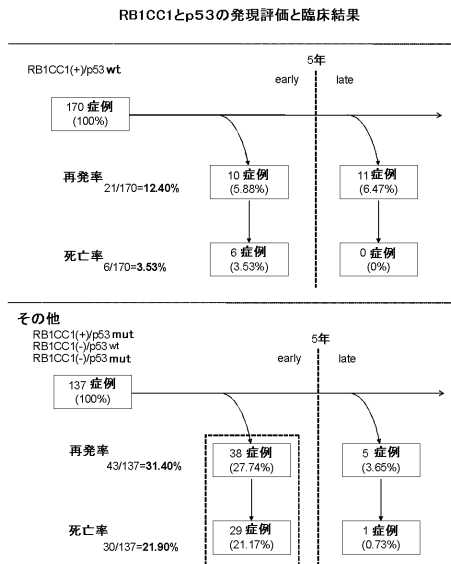
【 図 7 】



【 図 6 】

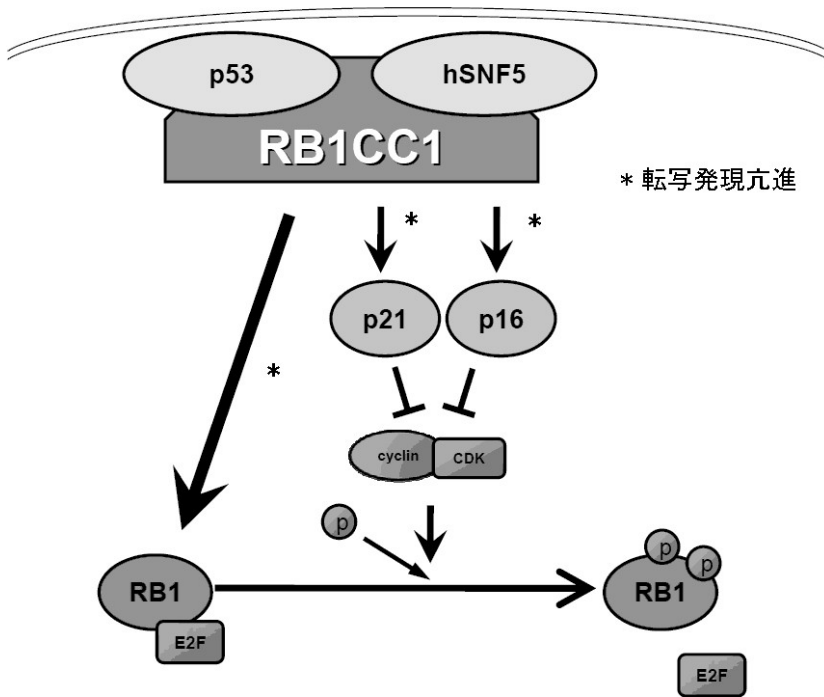


【 図 8 】



【 図 1 】

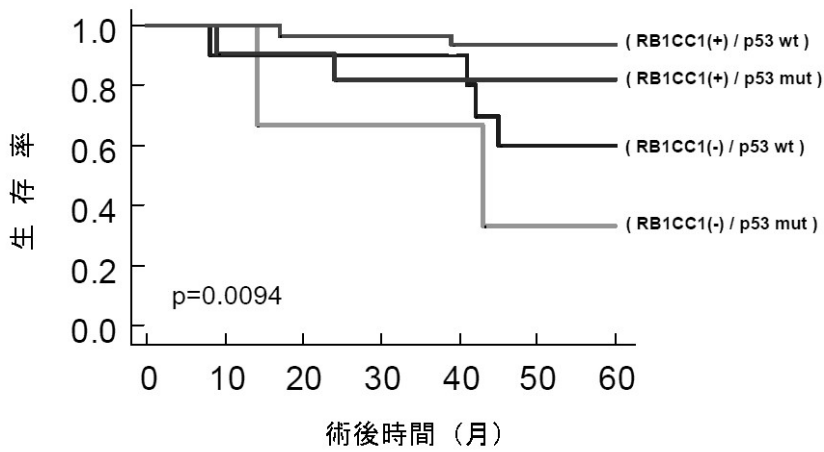
RB1CC1によるRB pathway の増強



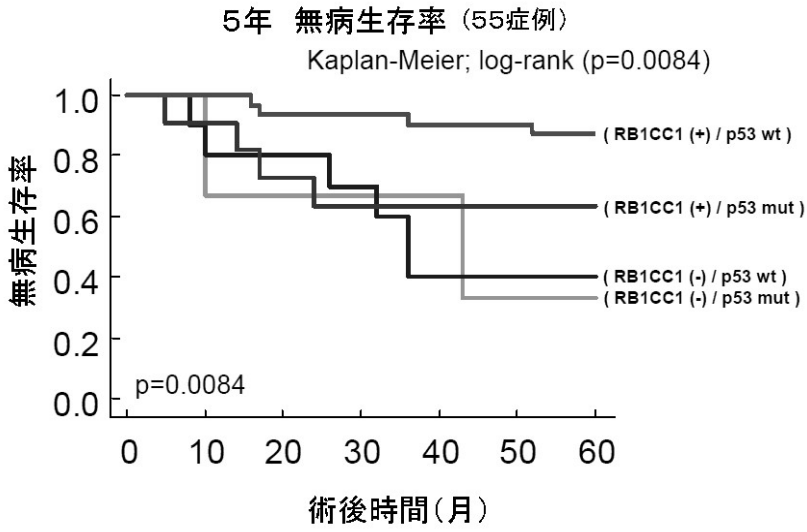
【 図 2 】

5年生存率 (55症例)

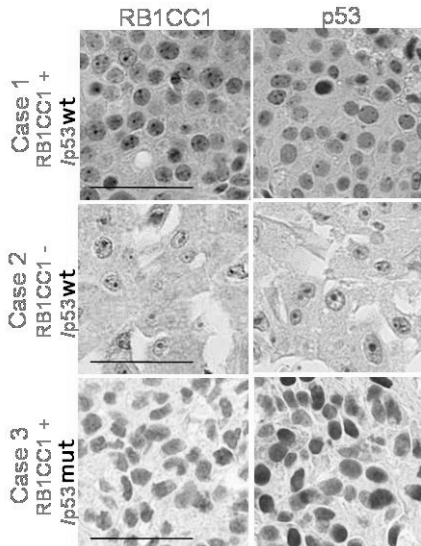
Kaplan-Meier; log-rank (p=0.0094)



【 図 3 】



【 図 4 】



专利名称(译)	癌症标志物和用于测试癌细胞的方法		
公开(公告)号	<a href="#">JP2009192527A</a>	公开(公告)日	2009-08-27
申请号	JP2009005440	申请日	2009-01-14
[标]申请(专利权)人(译)	茶野 德宏		
申请(专利权)人(译)	茶野 德宏		
[标]发明人	茶野德宏		
发明人	茶野 德宏		
IPC分类号	G01N33/574 G01N33/48 G01N33/53		
FI分类号	G01N33/574.D G01N33/574.A G01N33/48.P G01N33/53.Y		
F-TERM分类号	2G045/AA24 2G045/AA26 2G045/BA14 2G045/BB23 2G045/BB25 2G045/CB01 2G045/DA36 2G045/DA78 2G045/FB01 2G045/FB02 2G045/FB03 2G045/FB05 2G045/FB07 2G045/FB12 2G045/JA01		
代理人(译)	庄司隆		
优先权	2008005856 2008-01-15 JP		
其他公开文献	JP5574522B2		
外部链接	<a href="#">Espacenet</a>		

摘要(译)

要解决的问题：提供用于判断癌症预后的新型癌症标志物和使用该标志物检查癌细胞的方法。通过研究RB1CC1 (RB1诱导型卷曲螺旋1)与RB1CC1与癌症患者预后的关系，当RB1CC1为阴性时，存活率，无病生存率确认该比率显著降低，并且发现RB1CC1的存在或不存在是癌症预后确定的重要癌症标志物。例如，通过检测乳腺癌中的RB1CC1，可以确定乳腺癌的预后。此外，通过检测与RB1CC1平行的p53，RB1，可以更准确地预测乳腺癌的预后。 点域5

